فصلنامه علمی- پژوهشی زیست‌شناسی میکروارگانیسم‌ها
سال سوم، شماره ۱۰، تابستان ۱۳۹۳، صفحه ۶۵- ۷۴
تاریخ دریافت: ۱۳۹۲/۰۴/۲۶ – تاریخ پذیرش: ۱۳۹۲/۰۹/۱۹

اثر ترمیمی عصاره متانولی *پروتوپارملیوپسیس موراليس* بر زخم آلوده با *استافیلوکوکوس اورئوس* در موش ویستار

طاهره ولد بیگی[*]: استادیار زیست شناسی- گلسنگ‌شناسی، دانشگاه ایلام، ایران، tvaladbeigi@yahoo.com
سمیه راشکی: دانشجوی کارشناسی ارشد میکروبیولوژی، دانشگاه ایلام، ایران، rashki@yahoo.com

چکیده

مقدمه: گلسنگ‌ها اجتماعات همزیستی از قارچ همراه با جلبک سبز یا سیانوباکتری هستند. متابولیت‌های ثانویه آن‌ها توسط مایکوبیونت تولید و به شکل کریستال‌های کوچک خارج سلولی روی سطح خارجی هایفه انباشته می‌شود. این متابولیت‌ها خواص زیستی منحصر به فردی مانند خواص ضد باکتری، ضد قارچ، ضد ویروس، ضد پروتوزوا، ضد تکثیر، ضد تومور، آنتی اکسیدان و ضد تب دارند.

مواد و روش‌ها: *پروتوپارملیوپسیس موراليس* از کوه‌های کان گنبد استان ایلام جمع‌آوری و با آزمون‌های شیمیایی و بررسی ویژگی‌های آناتومیکی شناسایی شد. سپس، کروماتوگرافی لایه نازک و کروماتوگرافی مایع با کارایی بالا انجام شد. جراحت (طول ۵ سانتی‌متر و عمق ۲ میلی‌متر) روی پوست ایجاد شد. سپس زخم‌ها با یک سوآپ استریل به باکتری *استافیلوکوکوس اورئوس* آلوده شدند. موش‌ها به طور تصادفی در سه گروه: ۱- گروه کنترل، ۲- گروه تحت درمان با پماد ۵ درصد عصاره متانولی *پروتوپارملیوپسیس موراليس* و ۳- گروه تحت درمان با پماد ۱۰ درصد عصاره قرار گرفتند. در نهایت میزان بهبود زخم در روزهای سوم، پنجم، هفتم، نهم و یازدهم اندازه‌گیری شد.

نتایج: با استفاده از کروماتوگرافی لایه نازک و کروماتوگرافی مایع با کارایی بالا وجود ترکیبات آترانورین، پزورمیک اسید، اسنیک اسید، زئورین و فومارپروتوستراریک‌اسید اثبات شد. نتایج تحقیق حاضر نشان داد که عصاره متانولی *پروتوپارملیوپسیس موراليس* مساحت زخم را در گروه درمان نسبت به گروه کنترل به طور در خور توجهی کاهش داد.

بحث و نتیجه‌گیری: ترکیب اصلی در ریسه اسنیک‌اسید است، به نظر می‌رسد که این ماده مسئول اثرات ضد میکروبی و ترمیم زخمی ویژه این گونه باشد. عصاره متانولی *پروتوپارملیوپسیس موراليس* روند ترمیم زخم آلوده به *استافیلوکوکوس اورئوس* را تسریع کرده و مدت زمان لازم برای بهبودی کامل زخم را کاهش می‌دهد.

واژه‌های کلیدی: *پروتوپارملیوپیس موراليس*، ترمیم زخم، *استافیلوکوکوس اورئوس*، موش

---

* نویسنده مسؤول مکاتبات

مقدمه

ترمیم زخم روندی است که بلافاصله پس از آسیب پوست و بافت‌های نرم انجام می‌شود. پس از بروز آسیب پاسخ التهابی به وجود آمده و سلول‌ها در زیر پوست شروع به افزایش تولید کلاژن می‌کنند. سپس، به تدریج بافت اپی‌تلیال ترمیم می‌شود(۱). در طول ترمیم بافت تخریب شده، رگ‌های خونی به آزاد شدن پلاک‌های خون پرداخته و سلول‌های خونی به داخل محل جراحت آزاد می‌شوند. نخستین علامت ترمیم زخم آزاد شدن مولکول‌هایی مانند ATP و آشکار شدن کلاژن در دیواره مویرگ‌های خونی است(۲). لخته پس از تشکیل، مانند سدی فوری جلوی خونریزی بیشتر را می‌گیرد و از گسترش عوامل بیماری‌زا به داخل سرم جلوگیری می‌کند(۳).

یکی از اهداف اصلی درمان در علم پزشکی، ترمیم زخم در زمان کوتاه تر و با عوارض جانبی کمتر است. زخم به عنوان اصلی‌ترین و مهم ترین مسأله در جراحی از دیرباز مورد توجه خاص پزشکان و فیزیولوژیست‌ها بوده است(۴). امروزه عفونت به عنوان یکی از علل در خور توجه در مرگ و میر به ویژه پس از جراحی مطرح است(۵). از زمان‌های بسیار قدیم *استافیلوکوکوس اورئوس*[1] و در سال‌های اخیر *استافیلوکوکوس اورئوس* مقاوم به وانکومایسین نقش مهمی در عفونت‌های بعد از عمل جراحی داشته اند. در این راستا، از داروها و پمادهای متعددی برای درمان استفاده می‌شود که هر کدام دارای محدودیت‌هایی هستند. برای مثال: مصرف موضعی آنتی‌سپتیک‌ها می‌تواند منجر به تأخیر روند اپی‌تلیالی شدن در موضع زخم شود. طبق بررسی‌های انجام شده مصرف آنتی‌بیوتیک‌های موضعی نیز که به منظور کاهش عفونت زخم استفاده می‌شود، می‌تواند باعث درماتیت تماسی شود(۶). بنابراین، باید از روش‌های درمانی استفاده شود که عوارض جانبی کمتر و اثر ترمیمی بیشتری داشته و در عین حال کم‌هزینه باشند. یکی از بهترین روش‌هایی که می‌تواند ما را در رسیدن به هدف فوق یاری کند استفاده از مواد زیستی خالص شده است(۷). همچنین، در سال‌های اخیر استفاده از گلسنگ‌ها در آمریکا و اروپا برای درمان عفونت‌های تنفسی، ادراری و ذات الریه مورد توجه قرار گرفته است(۸). برای مثال، کوزانیک و همکاران[2] فعالیت ضد باکتریایی و ضدقارچی عصاره‌های استونی، متانولی و اتری *Lecanora frustulosa* و *Parmelopsis hyperopta* بر علیه میکروارگانسیم‌های *باسیلوس مایکوئیدز*[3]، *باسیلوس سوبتلیس*[4]، *استافیلوکوکوس اورئوس*، *انتروباکتر کلواکه*[5]، *اشریشیا کلی*، *کلبسیلا پنومونیه*[6]، *آسپرژیلوس فلاووس*[7]، *آسپرژیلوس فومیگاتوس*[8]، *کاندیدا آلبیکنز*[9]، *فوزاریوم اگزوفوریوم*[10]، *پنیسلیوم وروکوزوم*[11] و *تریکودرما هارسیانوم*[12] را بررسی کردند. دراین بررسی، فعالیت ضدباکتریایی(با استفاده از روش انتشار دیسک) عصاره اتانولی بر علیه *کلبسیلا پنومونیه* (۳۳/۱۱±۵۶/۰ میلی‌متر) و *سالمونلا تیفی*(۳۳/۱۳±۸۸/۰ میلی‌متر) نسبت به عصاره نفت خام- اتری بیشتر است. همچنین، عصاره نفت خام- اتری نسبت به عصاره اتانولی، فعالیت ضدباکتریایی موثرتری بر علیه *سالمونلا پارا تیفی* (۸۳/۱۳±۷۵/۰ میلی‌متر) و *اشریشیاکلی* (۶۷/۱۸±۱۵/۱ میلی‌متر) دارد (۸).

نتایج پژوهش‌ها در مورد کاربرد تجاری و سنتی گلسنگ‌ها در هند نیز نشان می‌دهد که ۳۸ گونه مختلف به شکل تجاری به فروش می‌رسند. در اروپا *Cetraria islandica* در درمان بیماری‌های مختلف دستگاه تنفسی و زکام کاربرد دارد(۹).

همچنین، *Ramalina pacifica* عملکرد آنتی‌بیوتیکی مؤثری بر علیه باکتری‌های گرم مثبت و گرم منفی (*استافیلوکوکوس اورئوس*، *پسودوموناس آئروژینوزا*[۱۳]، *کلبسیلا پنومونیه*، *سالمونلا تیفی*[۱۴] و *اشرشیا کلی*[۱۵]) دارد. با این حال، در زمینه کاربرد دارویی گلسنگ‌ها در ایران و همچنین، خواص ترمیم زخم گونه مورد نظر در دنیا مطالعه موثری انجام نشده است.

به طور کلی خواص ضدقارچی و ضدباکتری گونه‌های گلسنگ را می‌توان به ترکیبات الکتوسارمتین[۱۶] (علیه *استافیلوکوکوس اورئوس*)، ۱- کلروپانارین[۱۷] و پانارین (علیه *لیشمانیا*[۱۸])، امودین[۱۹] (علیه *باسیلوس برویس*[۲۰])، اورنیک‌اسید[۲۱] (علیه *استافیلوکوکوس اورئوس*، *باسیلوس سوبتلیس* و *باسیلوس مگاتریوم*[۲۲])، مشتقات لپراپینیک‌اسید[۲۳] شامل: لپراپینیک‌اسید گلیسینامید (علیه *میکروسپوریوم کانیس*[۲۴] و *ورتیسلیوم آچلی*[۲۵])، β- متیل ارسلینات[۲۶] (علیه *باسیلوس سوبتلیس*، *استافیلوکوکوس اورئوس*، *پسودوموناس آئروجینوزا*، *اشرشیا کلی* و کاندیدا آلبیکنز)، (+)- پروتولیکسترینیک اسید[۲۷] (علیه *هلیکوباکتر پیلوری*[۲۸]) و مشتقات اسنیک اسید (علیه *استافیلوکوکوس اورئوس* و *باسیلوس سوبتلیس*) نسبت داد (۱۰- ۱۳).

مواد و روش‌ها

جمع‌آوری و شناسایی گونه گلسنگ

گونه گلسنگ *پروتوپارملیوپسیس موراليس*[۲۹] در تاریخ ۱۳۸۲/۶/۱۸ از کوه‌های منطقه کان‌گنبد استان ایلام توسط مولف اول جمع‌آوری شد (هرباریوم دانشگاه شهید بهشتی، شماره ۱۱). نمونه‌ها با استفاده از کلید شناسایی استاندارد، آزمون‌های شیمیایی و همچنین، با مقایسه با نمونه‌های معتبر در هرباریوم برلین شناسایی شدند (۱۴ و ۱۵).

آزمون‌های شیمیایی

ابتدا برش‌های بسیار نازکی با میکروتوم از مدولا و کورتکس تهیه شد و با ریختن مقدار بسیار کمی از معرف‌های C (محلول آبی هیپوکلریت کلسیم)، K (محلول آبی ۱۰ درصد هیدروکسید پتاسیم)، KC (معرف‌های K و سپس C) و Pd (محلول اتانولیک ۵ درصد P- فنیل‌ان‌دی‌آمین) اثر آن‌ها در تغییر رنگ زیر میکروسکوپ نوری یادداشت شد (کورتکس و مدولا به طور جداگانه‌ای آزمون شدند). در ادامه کار برای مشاهده تغییرات رنگ ریسه گلسنگ نسبت به معرف‌های ذکرشده از کاغذ صافی استفاده شد. به این ترتیب که ابتدا گلسنگ مورد نظر با استفاده از استون ۵ درصد عصاره‌گیری شد. سپس، ۱۰ تا ۲۰ قطره از عصاره مورد نظر روی کاغذ صافی اضافه شد. به ازای هر قطره عصاره اضافه شده اطراف گلسنگ حلقه‌هایی از ترکیبات شیمیایی تشکیل، معرف‌ها به اطراف این حلقه‌ها اضافه و تغییرات رنگی ایجاد شده یادداشت شد (۱۴ و ۱۵).

عصاره‌گیری

گونه *پروتوپارملیوپسیس موراليس* چند بار با آب مقطر شستشو و در سایه خشک شد. نمونه در هاون چینی خرد و از پودر به دست آمده برای تهیه عصاره استفاده شد. عصاره‌گیری با استفاده از سوکسله[۳۰] انجام شد. برای تهیه عصاره متانولی برای هر ۵۰ گرم به مقدار یک لیتر متانول استفاده شد (۱ و ۲). عصاره‌گیری تا زمانی که درون ستون آن بی‌رنگ شد (یعنی فقط حلال باقی بماند) ادامه یافت. سپس، محلول به دست آمده در دمای ۳۵ تا ۴۰ درجه سانتی‌گراد در آون خشک شد (۱۶).

کروماتوگرافی لایه نازک(TLC)[۳۱]

کروماتوگرافی لایه نازک طبق روش ارنج[۳۲] و همکاران (۲۰۰۱) انجام شد(۱۷). به این ترتیب که از سه سیستم حلال کروماتوگرافی شامل: حلال A، مخلوط پاستوسکا (بنزن: دی‌اگزان: استیک اسید، ۴: ۲۵: ۹۰)؛ حلال B، هگزان: اتیل اتر: فرمیک‌اسید (۵:۴:۱) و حلال C، تولوئن، استیک‌اسید (۸۵:۱۵) و پلیت‌های شیشه‌ای (۲۰×۲۰ سانتی‌متر) با جاذب سیلیکاژل F 60۲۴۵ (مرک) استفاده شد. آترانورین و نورستیک‌اسید به‌عنوان کنترل بکار رفتند. برای مشاهده باندها از سولفوریک‌اسید ۱۰ درصد و گرما دادن برای چند دقیقه در ۱۱۰ درجه سانتی‌گراد و همچنین، نور λUV (۲۵۴ نانومتر) استفاده شد. ترکیبات با استفاده از روش استانداردسازی مواد گلسنگ تعیین شدند(۱۸ و ۱۹).

کروماتوگرافی مایع با کارایی بالا(HPLC)[۳۳]

کروماتوگرافی مایع با کارایی بالا طبق روش کنسرن[۳۴] و همکاران (۲۰۰۷) انجام شد. در این روش از دستگاه HPLC[۳۵] مجهز به ستون (Phenomenex Hypersil C18 5µm) استفاده شد. از دو سیستم حلال A(ارتوفسفریک‌اسید آبی ۱ درصد و متانول با نسبت ۷:۳) و B (متانول) و همچنین، بنزوئیک‌اسید و سولورینیک‌اسید به عنوان استانداردهای داخلی با اضافه کردن مایع عصاره (استون) استفاده شد. ترکیبات در نانومتر λ=۲۴۵ و طیف‌های λ=UV (۲۰۰ تا ۴۰۰ نانومتر) هر پیک شناسایی شدند(۲۰).

تهیه پماد

برای تهیه پماد ۵ درصد از عصاره متانولی *پروتوپارملیوپسیس*، ۰/۵گرم عصاره خشک با چهار گرم پایه پماد و برای تهیه پماد ۱۰ درصد، یک گرم عصاره خشک با نه گرم پایه پماد مخلوط شدند(۲۰ و ۲۱).

حیوانات

در این مطالعه، از ۱۵ سر موش نژاد ویستار(همسن) استفاده شد. موش‌ها در دمای ۲۰ تا ۲۴ درجه و سیکل روشنایی و تاریکی ۱۲:۱۲ ساعت در حیوان خانه دانشکده پیرادامپزشکی دانشگاه ایلام نگهداری شدند(۴ و ۵).

باکتری

باکتری *استافیلوکوکوس اورئوس ATCC1885* از بانک میکروبی دانشکده پیرادامپزشکی دانشگاه ایلام تهیه شد. پس از ذوب شدن باکتری در دمای محیط، غلظت نیم‌مک‌فارلند $5/1 \times 10^8$(cfu/ml) از آن تهیه شد. از محیط کشت مانیتول سالت آگار برای کشت استفاده شد. کشت‌ها در دمای ۳۷ درجه سانتی‌گراد به مدت ۲۴ ساعت در انکوباتور قرارگرفتند. در نهایت، با استفاده از سوزن کشت استریل مقداری از کلونی باکتری برداشت و در سرم فیزیولوژی حل شد(۲۱).

نحوه ایجاد زخم و عفونی کردن زخم‌ها

موش‌ها با استفاده از داروی بی‌هوشی دی‌کلرواتان بی‌هوش شدند. سپس، موهای ناحیه پشتی موش با استفاده از تیغ جراحی تراشیده شد. پس از آن با استفاده از تیغ جراحی زخمی به طول ۵ سانتی‌متر ایجاد شد(شایان ذکر است عمق زخم در همه گروه‌ها یکسان و ۲ میلی‌متر بود). روز جراحی روز صفر در نظر گرفته شد(شکل ۱). پس از ایجاد زخم، سوآپ استریل به باکتری حل شده در سرم فیزیولوژی آغشته شد. سپس سطح زخم با سوآپ به *استافیلوکوکوس اورئوس* آلوده شد. برای اطمینان از آلوده شدن زخم به باکتری، کشت میکروبی با استفاده از سوآپ استریل مرطوب تهیه شد. به این شکل که سوآپ بر سطح زخم کشیده شد و بر روی محیط کشت مانیتول سالت آگار به شکل خطی کشت و در دمای ۳۷ درجه سانتی‌گراد به مدت ۲۴ ساعت در انکوباتور قرار گرفت(۲۱).

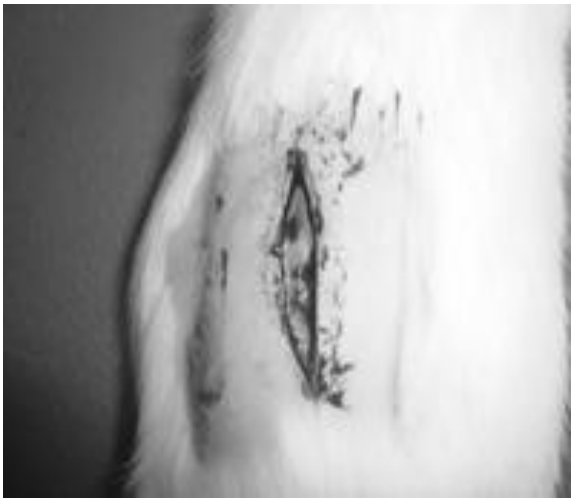

شکل ۱- روز صفر جراحی

موش‌ها پس از ایجاد زخم به طور تصادفی به ۳ گروه زیر تقسیم شدند(٤)

۱- گروه کنترل(A).

۲- گروه تحت درمان با پماد ۵ درصد تهیه شده از عصاره *پروتوپارملیوپسیس موراليس*(B).

۳- گروه تحت درمان با پماد ۱۰ درصد تهیه شده از عصاره *پروتوپارملیوپسیس موراليس*(C).

روزانه از سطح زخم‌ها، کشت میکروبی تهیه شد. برای شمارش کلونی‌ها از دستگاه کلونی کانت استفاده شد. قبل از تجویز هر دارو با دوربین دیجیتال از زخم‌ها عکس تهیه شد(۴). برای محاسبه مساحت زخم برای بررسی ریخت‌سنجی از نرم‌افزار تحلیل تصاویر فرآیند التیام زخم Motic Images ۲ ۲۰۰۰۱ استفاده شد.

نتایج

با استفاده از کروماتوگرافی TLC و HPLC وجود ترکیبات آترانورین، پزورمیک، اسنیک اسید، زئورین و فومارپروتوستراریک‌اسید در ریسه اثبات شد. نتایج تحلیل تصاویر نشان داد مساحت سطح زخم در گروه کنترل در روزهای سوم و پنجم روند افزایشی داشت. همچنین، روند بهبود در گروه ذکر شده در روزهای بعد به کندی انجام شد به طوری که در روز یازدهم زخم به طور کامل ترمیم نشد(جدول ۱)(شکل ۲). این مشاهدات با نتایج شمارش کلونی‌ها مطابقت داشت؛ به‌طوری‌که در گروه کنترل رشد باکتری در سطح زخم تا روز یازدهم متوقف نشده بود(جدول ۲). مساحت سطح زخم در گروه تحت درمان با پماد ۵ درصد در روزهای سوم و پنجم افزایش داشت. در روزهای بعدی از وسعت سطح زخم کاسته شد و روند بهبود نسبت به گروه کنترل با سرعت بیشتری انجام شد؛ به طوری که در روز نهم، زخم ترمیم و در روز یازدهم به طور کامل ناپدید شد. نتایج شمارش کلونی‌ها در این گروه نشان داد که عصاره متانولی این گونه فعالیت ضد باکتریایی در خور توجهی داشته است؛ به طوری که در روز دهم اثری از باکتری در سطح زخم مشاهده نشد. مساحت سطح زخم در گروه تحت درمان با پماد ۱۰ درصد نسبت به گروه کنترل اختلاف معنی‌داری داشت. البته نسبت به گروه تحت درمان با پماد ۵ درصد اختلاف معنی‌داری مشاهده نشد و در هر دو گروه، زخم در روز یازدهم به طور کامل ناپدید شد (جدول۱)(شکل۲). نتایج شمارش کلونی کشت‌های میکروبی تهیه شده از سطح زخم نشان داد که افزایش غلظت عصاره سبب افزایش فعالیت ضد باکتریایی شد؛ به طوری‌که در گروه تحت درمان با پماد ۱۰ درصد در روز هشتم هیچ اثری از باکتری‌ها در سطح زخم یافت نشد(جدول ۲).

جدول ۱- میانگین مساحت زخم در گروه کنترل، گروه تحت درمان با پماد ۵ درصد (C) و گروه تحت درمان با پماد ۱۰ درصد (D) در روزهای سوم، پنجم، هفتم، نهم و یازدهم

روز / گروه	سوم	پنجم	هفتم	نهم	یازدهم
A	۱/۲۴*±۰/۰۳	۱/۶۱±۰/۰۳	۰/۹۴±۰/۰۳	۰/۶۲±۰/۰۱	۰/۵۰±۰/۰۴
B	۱/۶۲±۰/۰۲	۲/۳۰±۰/۰۳	۱/۳۳±۰/۰۳	۰/۰۷±۰/۰۲	۰
C	۲/۳۱±۰/۰۲	۰/۷۵±۰/۰۲	۱/۷۱±۰/۰۳	۰/۰۴±۰/۰۱	۰

*مساحت زخم برحسب میلی‌مترمربع

جدول ۲- نتایج شمارش کلونی‌ها در گروه‌های کنترل(A)، تحت درمان با پماد ۵ درصد (B) و تحت درمان با پماد ۱۰ درصد (C) در روزهای دوم تا یازدهم پس از ایجاد زخم

روزهای مورد مطالعه / گروه	۲	۳	۴	۵	۶	۷	۸	۹	۱۰	۱۱
A	*غ	غ	غ	غ	غ	۲۷۵	۲۱۰	۱۶۵	۱۲۵	۱۰۵
B	غ	غ	۲۷۵	۲۱۰	۱۴۲	۷۶	۳۸	۱۵	۰	۰
C	غ	غ	۲۰۰	۱۱۰	۵۰	۱۰	۰	۰	۰	۰

* غیر قابل شمارش

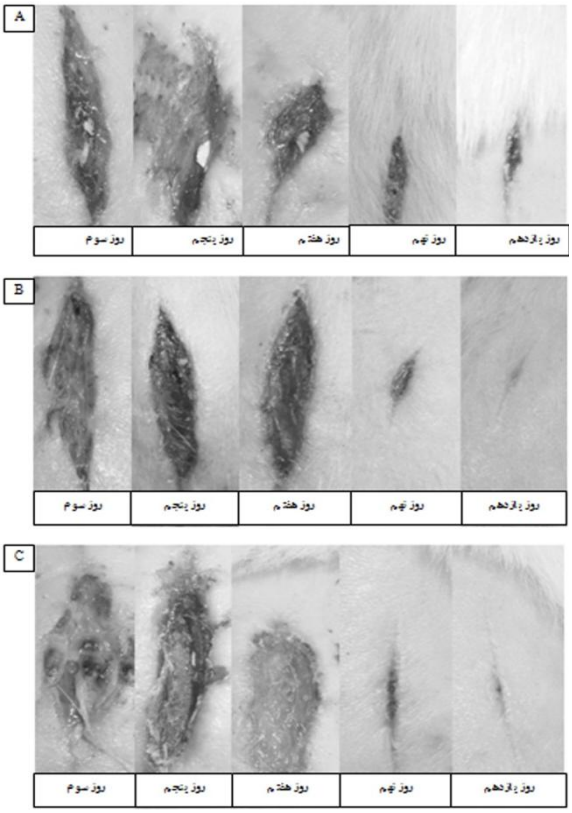

شکل ۲- وضعیت التیام زخم آلوده به *استافیلوکوکوس اورئوس* در روزهای پنجم تا یازدهم (به ترتیب از چپ به راست) در گروه‌های کنترل(A)، تحت درمان با پماد ۵ درصد عصاره *پروتوپارملیوپسیس مورلیس* (B) و تحت درمان با پماد ۱۰ درصد عصاره *پروتوپارملیوپسیس موراليس*(C)

بحث و نتیجه‌گیری

از دیر باز مشخص شده است که متابولیت‌های ثانویه گلسنگ‌ها دارای فعالیت‌های زیستی و دارویی متعدد (شامل: اثرات ضد مایکوباکتریایی، ضد ویروسی، ضد التهاب، مسکن، ضد تب، ضد تومور، سیتوتوکسیک[۳۶]، آنتی‌بیوتیکی و ضد قارچی) هستند(۲۲). اسنیک‌اسید یکی از ترکیبات دارویی مهم است که تا کنون در جنس‌های *آلکتوریا*، *کاندیدا*، *اوسنا*، *رامالینا* و *اورنیا* گزارش شده است. تحقیق حاضر، نیز وجود اسنیک‌اسید در جنس *پروتوپارملیوپسیس* را اثبات می‌کند. این اسید خاصیت ضد میکروبی علیه باکتری‌های گرم مثبت از جمله *استافیلوکوکوس اورئوس* دارد. همچنین، (+)- اسنیک‌اسید متصل شده به پلیمرازها سبب از بین رفتن *استافیلوکوکوس اورئوس* و تغییر شکل بیوفیلم[۳۷] باکتری *پسودوموناس آئروجینوزا* می‌شود(۲۳). متیل- β- ارسینل کربوکسیلات‌های عصاره گلسنگ‌ها نیز از دیگر ترکیبات مهم علیه گونه *استافیلوکوکوس اورئوس* مقاوم به متی‌سیلین(دی‌متوکسیفتیل پنی‌سیلین که نوعی پنی‌سیلین نیمه سنتتیک است و در برابر اثرات خنثی کننده پنی‌سیلیناز بسیار مقاوم می‌باشد) می‌باشند. به‌طورکلی، وجود مشتقات فنلی تک حلقه(برای مثال اسنیک اسید) در گلسنگ‌ها نشان دهنده فعالیت ضدمیکروبی آن‌هاست. این مواد باعث اسیدی شدن سلول باکتری، به ترتیب تخریب غشاء سیتوپلاسم، غیر فعال شدن آنزیم‌ها و اختلال انتقال الکترون و فسفریلاسیون اکسیداتیو می‌شوند (۲۴ و ۲۵).

به دو دلیل زیر کنترل باکتری‌ها در فرآیند ترمیم زخم از اهمیت بالایی برخوردار است:

۱- عفونت زخم زمانی روی می‌دهد که شمار باکتری‌ها در زخم از 10^5 در هر گرم بافت فراتر رود. پاسخ میزبان به تهاجم باکتری‌ها با آزادسازی سلول‌های التهابی مثل نوتروفیل‌ها، آنزیم‌های سیتوتوکسیک، رادیکال‌های آزاد اکسیژن و واسطه‌های التهابی همراه است. این خود باعث آسیب بیشتر به بافت میزبان می‌شود. به این ترتیب عفونت با مکانیسم‌های مختلف، توانایی زخم برای التیام(خودبه‌خودی) را مختل می‌سازد. تمامی مراحل آبشار التیام زخم تحت تاثیر عفونت قرار می‌گیرند. عفونت سبب کاهش Po_2 (مقدار گاز اکسیژن در خون) زخم و طولانی شدن مرحله التهابی می‌شود. عفونت شدید (بیش از 10^5 باکتری) موجب اختلال در کموتاکسی، مهاجرت و فاگوسیتوز گویچه‌های قرمز می‌شود. همچنین، باکتری‌ها سبب می‌شوند تا فرآیند رگ‌زایی و فرآیند اپی‌تلیازه شدن مختل شود. در نهایت کلاژناز مشتق از باکتری‌ها، کلاژن‌های موجود در زخم را می‌شکنند و مقاومت و توان انقباضی زخم را کاهش می‌دهد(۲۶).

۲- *استافیلوکوکوس اورئوس* یک باکتری پاتوژن گرم مثبت است که در عملکرد سلول‌های میزبان اختلال ایجاد می‌کند(۱۸). این باکتری پروتئین‌هایی را با خاصیت چسبندگی بیان و ترشح می‌کند. از این پروتئین‌ها می‌توان به پروتئین چسبنده خارج سلولی[۳۸] اشاره کرد. اتصال Eap به مولکول چسبنده خارج سلولی میزبان، از اتصال لکوسیت‌ها به سلول‌های اندوتلیال جلوگیری می‌کند و در نتیجه تجزیه لکوسیت‌های وابسته به اینتگرین رخ می‌دهد. همچنین Eap از عملکرد سلول‌های ایمنی بدن جلوگیری کرده و با داشتن خاصیت ضدالتهابی و آنژیوژنزی مسئول طولانی‌تر شدن فرایند ترمیم زخم آلوده به *استافیلوکوکوس اورئوس* است(۲۷).

بنـابراین، عصـاره *پروتوپارملیوپسـیس مـورالیس* مـورد مطالعـه بـا هـر دو خصوصـیت ترمیمـی و آنتـی بیـوتیکی می‌تواند گزینه بسیار مناسبی در خصوص التیام زخم باشد.

در زمینه خواص ترمیم زخم گونه‌هـای گلسـنگ بـومی ایران تا کنون مطالعه‌ای انجام نشده است. به‌عـلاوه مطالعـات دیگر توسط پژوهشگران خارجی نیز بسیار محدود است. بـه طوری‌که دراین راستا فقط می‌تـوان بـه یـک مـورد، مطالعـه رادیکا[۳۹] در سـال ۲۰۱۳، اشـاره کـرد. او بـا بررسـی فعالیـت ضـدبـاکتری و تـرمیم زخـم گونـه *Xanthoparmelia caperata* نشان داد که عصاره استونی پـس از گذشـت ۲۱ روز سبب ترمیم زخم آلـوده بـه *استافیلوکوکوس اورئـوس* می‌شود(۲۴). در حالی کـه نتـایج حاصـل از کلـونی کانـت مطالعه حاضر نشان می‌دهد کـه عصـاره *پروتوپارملیوپسـیس مورالیس* فعالیت ضدباکتریایی در خور تـوجهی داشـته و در مدت زمان کمتری(۱۱ روز) سبب التیـام زخـم مـی‌شـود. بـا توجه به عدم وجودتحلیل شیمیایی در مطالعه رادیکا، امکـان مقایسه ترکیبات ضدباکتری گونـه *X. caperata* بـا تحقیـق حاضر نیست.

به طور کلی، چون عفونت یکی از عوامـل اصـلی در بـه تـأخیر افتـادن مراحـل التیـام زخـم اسـت و همچنـین، نتـایج کروماتوگرافی این تحقیق کـه نشـان مـی‌دهـد کـه ترکیـب اصـلی در ریسـه اسـنیک‌اسـید اسـت، اثـر عصـاره *پروتوپارملیوپسـیس مـورالیس* در کـاهش انـدازه زخـم و سرعت بخشیدن به مراحل التیام زخم را می‌تـوان بـه فعالیـت ضد باکتریایی این ترکیب نسبت داد.

تشکر و قدردانی

از زحمات پروفسور هری سـیپمن [۴۰] (مسـئول هربـاریوم گلسـنگ بـرلین، آلمـان) کـه زمینـه یـازده مـاه مطالعـه در هربـاریوم گلسـنگ بـرلین را بـرای مولـف اول فـراهم کـرد تشکر و قدردانی می‌کنیم.

References

(1) Chah KF, Eze CA, Emuelosi CE, Esimone CO. Antibacterial and wound healing properties of methanolic extracts of some Nigerian medicinal plants. *J. Etnnopharmacol* 2006; 104(1): 164- 7.

(2) Ruggeri ZM. Platelets in atherothrombosis. *Nat. Med. J* 2002; 8(11): 1227- 34.

(3) John D, Stroneek Nicole Bell W, Monty R. Instructional powerpoint presentation for cutaneus wound healing and tissue response to sutures. *J. Biomed. Mater. Res* 2009; 4: 1230- 38.

(4) Chitra V, Dharani PP, Pavan Kumar K, Narayana R A. Wound healing activity of alcoholic extract of *Buchanania lanzan* in albino rats. *Int. J. Chem. Tech. Res* 2009; 1(4): 1026- 31.

(5) Sewall GK, Roberston KM, Conner NP, Heisey DM, Hartig GK. Effect of topical mitomicin on skin wound contraction. *Arch. Facia. l Plast. Surg* 2003; 5(1): 59- 62 .

(6) Nowrouzian I, Azarabad H, Nasirian A, Ghamsari S. M. *Wound healing in large Animals histopathology and surgical management*. Tehran: Tehran University press; 2009; 74- 87.

(7) Isler H, Bauen A, Hubler M, Oberholzer M. Morphometric assessment of wound healing in rat treated with a pritein-free hemodylisis. *J. Burns* 1991; 1(2): 7: 99- 103.

(8) Kosanić M, Ranković B, Sukdolak S. Antimicrobial activity of the lichen *Lecanora frustulosa* and *Parmeliopsis hyperopta* and their divaricatic acid and zeorin constituents. *Afr. J. Microbiol. Res* 2010; 4(9): 885- 90.

(9) Elix JA. *Biochemistry and secondary metabolites.* In: Nash TH, editor. *Lichen Biology*. Cambridge: Cambridge University Press; 1996. p154- 1809.

(10) Gordien AY, Gray AI, Ingleby K, Franzblau SG, Seidel V. Activity of Scottish Plant, Lichen and Fungal Endophyte Extracts against *Mycobacterium aurum* and *Mycobacterium tuberculosis*. *Phytother. Res* 2010; 24(5): 692-8.

(11) Shahi SK, Shukla AC, Dikshit A, Uperti DK. Broad spectrum antifungal properties of the lichen *Heterodermia leucomela. Lichenologist* 2001; 33(2): 177-9 .

(12) Luo H; Yamamoto Y, Jeon H; Liu Y, Jung JS; Koh Y, et al. Production of Anti-*Helicobacter pylori* metabolite by the lichen-Forming fungus *Nephromopsis pallescens. J. Microbiol* 2011; 49(1): 66- 70.

(13) Thadhani VM, Choudhary MI, Khan S, Karunaratne V. Antimicrobial and toxicological activities of some depsides and depsidones. *J. Natn. Sci. Foundation. Sri. Lanka* 2012; 40(1): 43- 8.

(14) Purvis OW, Coppins BJ, Hawksworth DL, James PW, Moore DM. *The Lichen Flora of Great Britain and Ireland*. 3rd ed. London: Natural History Museum; 1992.

(15) Valadbeigi T. Collection and Identification of lichens of Zirab area in Mazandaran province [Dissertation]. Tehran: Shahid Beheshti Univ. ; 2004.

(16) Kosanic M, Rankovic B. Screening of antimicrobial activity of some lichen species in vitro. *Kragujevac. J. Sci* 2010; 32: 65- 72.

(17) Orange A, James PW, White FJ. *Microchemical methode for the identification of lichens.* 2nd ed. London: British lichen society; 2001.

(18) Culberson CF, Johnson A. Substitution of methyl, *tert*- butyl ether for diethyl ethyl ether in the standardized thin- layer chromatographic method for lichen products. *J. Chromatogr* 1982; 238(2): 483- 7.

(19) Culberson CF. Improved conditions and new data for the identification of lichen products by a standardized thin- layer chromatographic method. *J. Chromatogr* 1972; 72(1): 113- 25.

(20) Cansaran D, Atakol O, Halici MG, Aksoy A. HPLC analysis of usnic acid in some *Ramalina* species from Anatolia and investigation of their antimicrobial activities. *Pharma. Biol* 2007; 45(1): 77- 81.

(21) Radika S. development of treated bandage using; lichen extract for wound healing. *Int. J. Latest. Res. Sci. Technol* 2013; 2(2): 163- 6.

(22) Müller K. Pharmaceutically relevant metabolites from lichens. *Applied. Microbiol. Biotech* 2001; 56(1-2): 9- 16.

(23) Francolini I, Norris P, Piozzi A, Donelli G, Stoodley P. Usnic acid, a natural antimicrobial agent able to inhibit bacterial biofilm formation on polymer surfaces. *Antimicrob. Agents. Chemother* 2004; 48(11): 4360- 5.

(24) Randhir R, Lin YT and. Shetty K. Stimulation of phenolic, antioxidant and antimicrobial activities in dark germinated mung bean sprouts in response to peptide and phytochemical elicitors. *Process. Biochem* 2004; 39(5): 637- 46.

(25) Vattem DA, Lin YT, Lable RG and. Shetty K. Phenolic antioxidant mobilization in cranberry pomace by solid-state bioprocessing using food fungus *Lentinus edodes* and effect on antimicrobial activity select food borne pathogens. *Innovat. Food. Sci. Emerg. Tech* 2004; 5(1): 81- 91.

(26) Lee CK, Hansen SL. Management of acute wounds. *Surg. Clin. North. Am* 2009; 89(3): 659- 76.

(27) Athanasopoulos AN, Economopoulou M, Orlova VV, Sobke A, Schneider D, Weber H, et al. The extracellular adherence protein(Eap) of *Staphylococcus aureus* inhibit wound healing by interfrring with host defence and repair mechanicms. *Blood* 2006; 107(7): 2720-7.

[1]- *Staphylococcus aureus*
[2]- Kosanić et al
[3]- *Bacillus mycoides*
[4]- *Bacillus subtilis*
[5]- *Enterobacter cloacae*
[6]- *Klebsiella pneumoniae*
[7]- *Aspergillus flavus*
[8]- *Aspergillus fumigatus*
[9]- *Candida albicans*
[10]- *Fusarium oxysporum*
[11]- *Penicillium verrucosum*
[12]- *Trichoderma harzianum*
[13]- *Pseudomonas aeruginosa*
[14]- *Salmonella typhi*
[15]- *Escherichia coli*
[16]- alectosarmetin
[17]- 1- chloro *panarin*
[18]- *Leishmania* sp.
[19]- emodin
[20]- *Bacillus brevis*
[21]- evernic acid
[22]- Bacillus megaterium
[23]- leprapinic acid
[24]- Microsporum canis
[25]- *Verticillium achliae*
[26]- β methyl- orselinat
[27]- protolichesterinic acid
[28]- *Helicobacter pylori*
[29]- *Protoparmeliopsis muralis*
[30]- Soxhle
[31]- Thin Layer Chromatography
[32]- Orange
[33]- High Performance Liquid Chromatography
[34]- Cansaran
[35]- Hewlett Packard HP (مدل ۱۰۵۰)
[36] cytotoxic
[37]- biofilm
[38]- Eap
[39]- Radika
[40]- Harrie Sipman

Wound Healing Activity of Methanolic Extract of *Protoparmeliopsis muralis* on Wounds Infected with *Staphylococcus aureus* in Wistar Rat

Tahereh Valadbeigi *
Associate Professor of Biology- Lichenology, Ilam University, Iran, tvaladbeigi@yahoo.com
Somaye Rashki
M.Sc. Student of Microbiology, Ilam University, Iran, rashki@yahoo.com

Abstract

Introduction: *Lichens* are symbiotic associations of a *fungus* with green alga or cyanobacteria. Their secondary metabolites are produced by the mycobiont, and accumulate as extracellular tiny crystals on the outer surfaces of the hyphae. Th metabolites have unique biological activities such as antimicrobial, antifungal, antiviral, antiprotozoal, anti-proliferative, anti-tumor, antioxidant, and anti-inflammatory.

Materials and methods: *Protoparmeliopsis muralis* was collected from KaneGonbad mountains in Ilam province and identified by using chemical tests and survey of the anatomical characters. Then TLC and HPLC were carried. The excision wound (5cm long and 2mm deep) was created on skin. Then wounds were infected with *Staphylococcus aureus* by sterile swab. Rats were randomly placed into three groups: 1- control group, 2- treated group with 5 percent ointment of methanolic extract of *P. muralis*, and 3- treated group with 10 percent ointment of the extract. Finally an amount of wound healing were measured on days 1, 3, 5, 7, 9 and 11.

Results: By using Thin layers Chromatography and High Performance Liquid Chromatography, the existence of psoromic acid, usnic acid, zeorin and fumarprotocetraric acids were confirmed. The result of the present study demonstrated that methanolic extract *P. muralis* considerably decreased the area of wound in the treatment group to the control group.

Discussion and conclusion: Usnic acid is the major compound in the thallus, it seems that this substance is responsible for special anti-microbial effects and wound healing of this species. Methanolic extract of *P. muralis* accelerates *S. aureus* infected wound healing process and decreases the necessary duration of complete wound healing.

Key words: *Protoparmeliopsis muralis*, Wound healing, *Staphylococcus aureus*, Rat

* Corresponding author
Received: July 17, 2013 / **Accepted:** December 10, 2013